CHARACTERISTICS OF DETECTED AND MISSED PROSTATE CANCER FOCI ON 3-T MULTIPARAMETRIC MRI USING AN ENDORECTAL COIL CORRELATED WITH WHOLE-MOUNT THIN-SECTION HISTOPATHOLOGY

NELLY TAN; DANIEL J. MARGOLIS; DAVID Y. LU; KEVIN G. KING; JIAOTI HUANG; ROBERT E. REITER; STEVEN S. RAMAN

Reunião Bibliográfica

Marta Barros

AJR 2015; 205:W87–W92

Objectivo

- Determinar as características das neoplasias da próstata em RM multiparamétrica 3-T com coil endorectal.

Introdução

- A **ecografia transrectal com biópsia** é o método standard para localização não cirurgica de neoplasia prostática, recomendada pela Sociedade Americana de Urologia.
- No entanto, as biópsias transrectais não são dirigidas e têm uma **sensibilidade baixa** na deteção de neoplasia, variando entre **32% a 41%** e ainda mais baixa na localização e na caracterização da extensão da doença.

- A **RM prostática** permite uma melhor deteção, caracterização e localização de focos neoplásicos. A RM tem maior resolução espacial e temporal, permite mapear toda a glândula e fornece informação funcional e anatómica – é a principal técnica não invasiva para detectar e caracterizar focos neoplásicos com score de Gleason mais alto.

Introdução

Nas sequências ponderadas em T2, os focos neoplásicos tendem a ser:

- **Áreas arredondadas com hipossinal** tanto na zona periférica como na zona de transição.
- Os focos de alto grau, no estudo dinâmico tendem a ter **um rápido wash-in e washout** e mostram **restrição à difusão.**

Introdução

- Há poucos estudos sobre os focos neoplásicos que não são detectados na RM.
- Descrição da acuidade da RM multiparametrica 3-T para localização e identificação das caracteristicas de lesões não identificadas por RM usando os resultados histopatológicos da peça de prostatectomia radical como referência.

Material e Métodos

Desenho do estudo

- Uma única instituição;
- **122 homens** que realizaram RM multiparamétrica 3-T antes de prostatectomia radical entre Outubro de 2010 e Janeiro de 2013.
- Todos os pacientes tinham uma **biópsia prévia positiva para adenocarcinoma** e todos foram submetidos a prostatectomia radical.

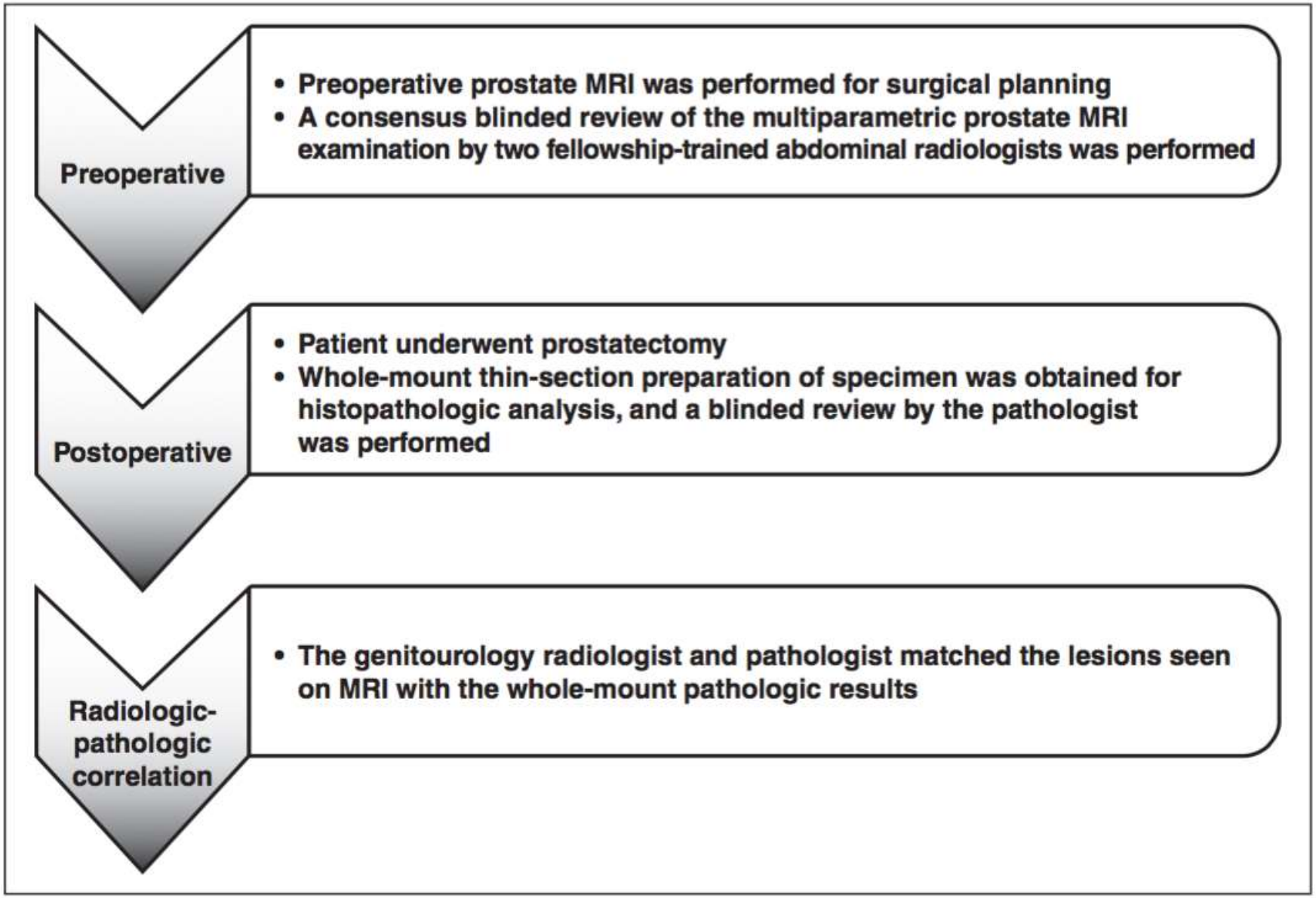
Preoperative
• Preoperative prostate MRI was performed for surgical planning
• A consensus blinded review of the multiparametric prostate MRI examination by two fellowship-trained abdominal radiologists was performed
Postoperative
• Patient underwent prostatectomy
• Whole-mount thin-section preparation of specimen was obtained for histopathologic analysis, and a blinded review by the pathologist was performed
Radiologic-pathologic correlation
• The genitourology radiologist and pathologist matched the lesions seen on MRI with the whole-mount pathologic results

Material e Métodos

Critérios de exclusão:

- Pace-maker;
- Próteses valvulares;
- Claustrofobia;
- Limitações técnicas significativas (artefactos por hemorragia severa).

Protocolo

- Antena endorectal e uma antena externa, 3-T (Trio, Verio, or Skyra, Siemens Healthcare) em 108 de 122 (88.5%) homens;
- Os restantes apenas com antena externa;
- A antena endorectal foi inserida com recurso a gel anestésico (benzocaína) ou lubrificante (Surgilube, Savage Laboratories) em decúbito lateral esquerdo. O balão foi insuflado com 50 mL de fluorocarbono (3 mol/L [Fluorinert, 3M]);
- Administração de agente anti-peristáltico I.M. para reduzir os movimentos intestinais (1 mg de glucagon).

Protocolo

- Sequências ponderadas em T2, Difusão e T1 no plano axial antes e após administração de contraste.
- Pequeno FOV 3D axial T2 (SPACE, Siemens Healthcare) com os seguintes parâmetros: TR range/TE, 3800–5040/101; echo-train length (ETL), 13; FOV, 14 cm; matriz, 256 × 256; and 1.5-mm cortes contínuos.
- Adicionalmente, 2D axial e coronal T2 (TR range/TE, 3800–5040/101; ETL, 13; FOV, 14 × 14 cm; matrix, 256 × 205; slice thickness, 3 mm).
- Sequência em Difusão, com imagem eco-planar com os seguintes parametros: TR/TE, 3900/60; FOV, 21 × 26 cm; matriz, 130 × 160; espessura de corte, 3.6 mm; número de sinais obtidos, 4). Os valores de b variaram de 0, 100, 400, and 800 s/mm2.

Protocolo

- O estudo dinâmico foi realizado com sequências ponderadas em T1 durante 6 minutos (4.75 segundos por aquisição) com um delay de 15 segundos na injecção (TWIST, Siemens Healthcare). Os seguintes parâmetros foram usados: TR/TE, 3.9/1.4; fip angle, 12°; FOV, 26 × 26 cm; matrix, 160 × 160; e espessura de corte, 3.6 mm.

- Tanto o VersaVue ou DynaCAD foi usado para o 3D VOI e para a análise cinética. Os ROIs foram traçados no mapa de difusão e perfusão.

Correlação entre a RM e a análise histopatológica

- Dois radiologistas com 8 e 12 anos de experiência em RM de próstata identificaram lesões prostáticas e caracterizaram a agressividade usando um sistema standard.
- O sistema de classificação consistiu em calcular um score baseado em cada parâmetro (T2, DWI e estudo dinâmico) numa escala variando de 1 a 5; O score mais alto foi 15 (5 pontos por cada parâmetro). Se a suspeita clínica for alta, > 5 pontos no score total foi considerado suspeito.
- O grau de hemorragia pós biopsia foi também graduado numa escala do tipo Likert de 1 a 5.
  - Hemorragia severa: grau 4/5;
  - Sem hemorragia: 1.

Correlação entre a RM e a análise histopatológica

O exame histopatológico de todas as peças de prostatectomia radical foram observadas por um patologista experiente.

- Tamanho da lesão;
- Localização;
- Grau de Gleason.

Ambas as RM e todos os exames histopatológicos foram revistos individualmente por ambos os radiologistas e por dois patologistas.

Correlação entre a RM e a análise histopatológica

- A lesão principal foi definida como a maior e a de maior grau;
- A lesão satélite foi definida como não principal (lesões multifocais de baixo grau ou menores que a lesão principal)
- Beseado nestas análises, a sensibilidade, o valor preditivo positivo (VPP) e os falsos negativos da RM multiparametrica foram calculados.

Análise Estatística

- O *teste Qui-quadrado* foi escolhido para as variáveis categóricas e o *teste t student* para variáveis contínuas.
- Todos os dados estatísticos foram analisados usando um software (Stata, version 11.2, StataCorp).
- Um valor $p < 0.05$ foi considerado estatísticamente significativo.

Resultados

- Incluídos **285 focos neoplásicos** detectados na análise histopatológica de 122 doentes.
- Média de idade: 60.6 anos (SD 7.6 anos)
- Média de valores de PSA 7.2 ng/mL (SD, 5.9 ng/mL).
- Dos 285 focos de neoplasia, **153 (53.3%) não foram identificados na RM** e 132 (46.7%) foram detectados na RM.

Das lesões <u>não detectadas</u> na RM:

- 115 lesões (75.2%) com score de Gleason 3 + 3;
- 23 lesões (15%) com score de Gleason 3 + 4;
- 9 lesões (5.9%) com score de Gleason 4 + 3
- 6 lesões (3.9%) com score de Gleason de 8-10.

TABLE 1: Clinical and Pathologic Characteristics of Study Cohort

Characteristics	Value
Patients, no.	122
PSA (ng/mL), mean (SD)	7.2 (5.9)
All tumors, no.	285
Index tumors, no.	122
Tumor diameter (cm), mean (SD)	1.3 (0.99)
No. of tumors per patient, no. (%) of patients	
1	44 (36.1)
2	29 (23.8)
3	24 (19.7)
≥4	25 (20.5)
Gleason score, no. (%) of tumors	
6	151 (53.0)
3+4	77 (27.0)
4+3	38 (13.3)
8–10	19 (6.7)
T stage, no. (%) of patients	
T2	87 (71.3)
T3a	30 (24.6)
T3b	5 (4.1)

Note—PSA = prostate-specific antigen.

Resultados

- A maioria dos doentes apresentaram múltipos focos neoplásicos na avaliação histopatológica:
  - 44 doentes (36.1%) com tumor solitário;
  - 30 doentes (24%) tinham dois focos;
  - 49 doentes (39.8%) apresentaram >= três focos
  - 20 doentes (20,5%) multifocal

Dos focos neoplásicos:

  - 78.9% estavam localizados na base e no andar médio e 21.1% estavam localizados no ápex da glândula.

- 87 doentes (71.3%) estavam no estadio T2 e os restantes no estadio T3 (pT3a, 30 [24.6%]; pT3b, 5 [4.1%]).

Resultados

- Não houve diferença nos valores de PSA pré-op entre os tumores detectados e não detectados por RM multiparamétrica 3-T.
- 98 de 122 (80.3%) das lesões principais foram detectadas.
- Dos 44 tumores solitários, 39 (88.6%) foram identificados na RM multiparamétrica.

Resultados

Dos 154 focos neoplásicos iguais ou maiores que 1 cm:

- 69.5% foram detectados na RM multiparametrica 3-T e 30.5% não foram identificados ($p < 0.01$).
- 69 de 132 (72.7%) lesões com score de Gleason igual ou maior a 3 + 4 foram detectadas na RM e 36 de 151 (23.8%) lesões de baixo grau foram detectadas na RM.
- Assim, 75.2% das lesões prostáticas com score de Gleason de 3 + 3 não foram detectadas na RM multiparametrica ($p < 0.01$).

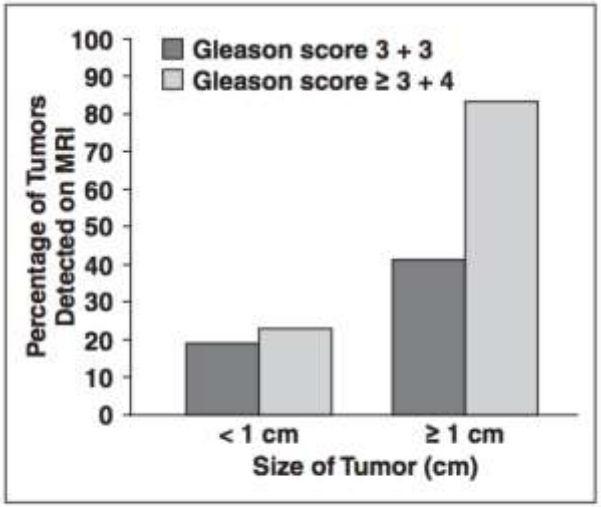

Fig. 2—Bar graph shows percentage of prostate tumors detected on MRI stratified by tumor size and by sum of Gleason scores ($p < 0.01$).

Resultados

- Os resultados mostram que há uma **proporção maior de detecção na RM** multiparametrica 3-T de lesões de **grau intermédio e de alto grau**, tanto para lesões principais como para lesões satélite, comparativamente com lesões de baixo grau.

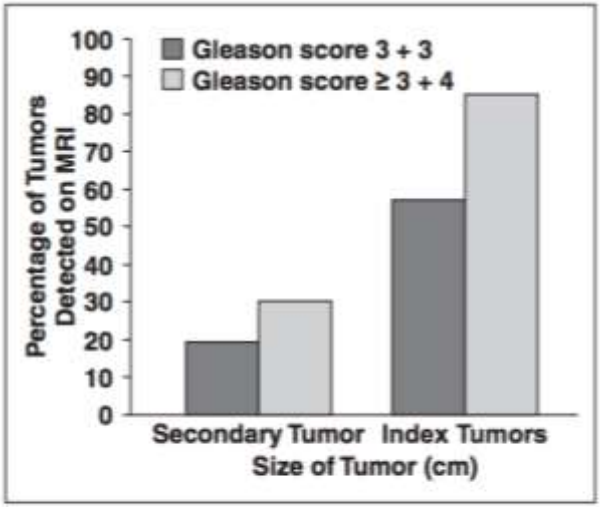

Fig. 3—Bar graph shows percentage of prostate tumors detected on MRI stratified by index tumors (vs secondary tumors) and by Gleason score ($p < 0.01$).

Resultados

- A localização tem também influência na deteção do tumor na RM. Mais tumores são **detectados** por RM no **terço médio** da glândula e na **base** do que na região apical da glândula (52.3% vs 22.0%, respectivamente; $p < 0.01$)

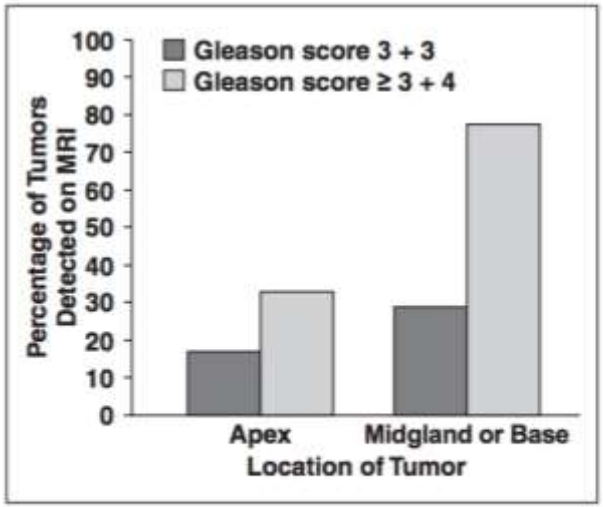

Fig. 4—Bar graph shows percentage of prostate tumors detected on MRI stratified by location and by Gleason score ($p < 0.01$).

TABLE 2: Differences in Characteristics Between Prostate Tumors Detected and Those Missed on Multiparametric MRI

Characteristics	Positive MRI Findings and Positive Histopathologic Results	Negative MRI Findings and Positive Histopathologic Results	Total	*p*
Detection of tumors, no. (%) of tumors				< 0.01
Index lesions	98 (80.3)	24 (19.7)	122 (100.0)	
Satellite tumors	34 (20.8)	129 (79.1)	163 (100.0)	
Total	132 (46.7)	153 (53.3)	285 (100.0)	
PSA (ng/mL), mean (SD)	7.7 (7.2)	7.1 (5.4)	7.2 (5.9)	0.44
Tumor diameter, no. (%) of tumors				< 0.001
< 1 cm	25 (19.1)	106 (80.9)	131 (100.0)	
≥ 1 cm	107 (69.5)	47 (30.5)	154 (100.0)	
Total	132 (53.7)	153 (46.3)	285 (100.0)	
Gleason score, no. (%) of tumors (n = 285)				< 0.01
6	36 (27.3)	115 (75.2)	151 (53.0)	
3 + 4	54 (40.9)	23 (15.0)	77 (27.0)	
4 + 3	29 (22.0)	9 (5.9)	38 (13.3)	
8–10	13 (9.8)	6 (3.9)	19 (6.7)	
Total	132 (100.0)	153 (100.0)	285 (100.0)	
Location of tumors, no. (%) of tumors (n = 279)				< 0.01
Apex	13 (22.0)	46 (78.0)	59 (100.0)	
Midgland or base	115 (52.3)	105 (47.7)	220 (100.0)	
Total	128 (45.9)	151 (54.1)	279 (100.0)	

Note—PSA = prostate-specific antigen.

Resultados

A RM multiparamétrica apresenta uma sensibilidade superior para:

- **Lesões >= 1 cm** comparativamente a focos infracentimétricos (107/154 [69.5%] vs 25/131 [19.1%], respectivamente; $p < 0.001$),
- **Lesões com score de Gleason >=7** vs lesões com score Gleason de 6 (96/132 [72.7%] vs 36/132 [27.3%]; $p < 0.01$),
- **Lesões principais** vs lesões satelite (98/122 [80.3%] vs 34/163 [20.8%]; $p < 0.01$).

A **sensibilidade** da RM multiparametrica 3-T para deteção de todos os focos de neoplasia prostática foi de **46.3%**.

Resultados

- A percentagem de falsos negativos para a RM foi 19.7% (24/122 pacientes).

- O valor preditivo positivo foi de 74.6% (132/177). Por outras palavras, de 177 lesões detectadas por RM, 25.4% foram falsos positivos.

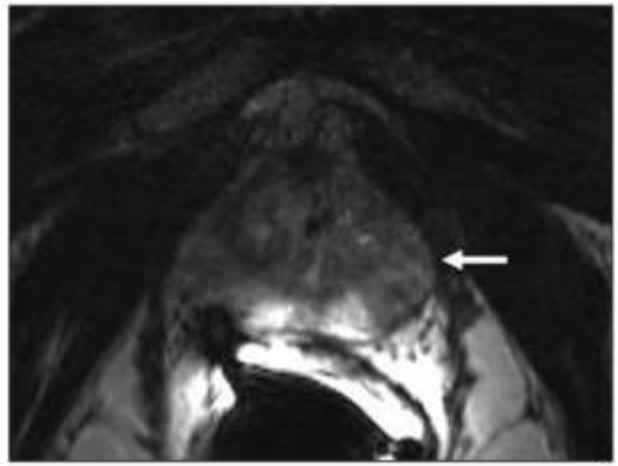

A



B



C

D

E

Discussão

- Neste estudo, foi realizada uma revisão da RM multiparamétrica 3-T e dos resultados histopatológicos para determinar as caracteristicas das neoplasias da próstata não detectadas na RM.
- Os resultados mostram que as lesões prostáticas que não são identificadas na RM são: pequenas, tendem a ser de baixo grau (Gleason score 3 + 3), mais frequentemente lesões satélite e localizadas no ápex da próstata.

Discussão

- Estes resultados corroboram resultados anteriores que sugerem que a RM prostática multiparamétrica é eficaz na deteção de lesões solitárias, lesões localizadas no terço médio e base da prostata, lesões de grau intermédio ou de alto grau.

Discussão

- O ápex é uma localização comum de envolvimento tumoral -> cerca de 35–80% dos tumores extendem-se para o ápex.

- A especificidade e a sensibilidade da RM na deteção de lesões do apex é menor relativamente à região média e base da glândula.

- A deteção e a resseção das lesões apicais é mais dificil. A cápsula apical é menos visivel e a gordura peri-prostática é reduzida ou ausente, tornando o tumor menos visivel.

- 7-62% das prostatectomias têm margens positivas quando o tumor é apical.

Discussão

- Uma análise multivariada com 2334 casos mostra que apenas as **margens positivas na base** estão associadas a **aumento do risco de recidiva**. Margem positiva apical, terço médio anterior ou posterior não estão associadas a pior prognóstico.

- Estes achados sugerem que a deteção limitada de lesões apicais podem não ter impacto clinico significativo para recorrência bioquímica após ciurgia comparativamente com lesões no andar médio e base. No entanto, se outras opções são equacionadas (termoablação), os autores sugerem particular atenção para o ápex.

Discussão

- Neste estudo, a maioria dos tumores satélite não foram identificados na RM.
- Noguchi et al. avaliou o impacto dos tumores satélite na recorrência de PSA pós cirurgia. Foram estratificados em três grupos: tumor único, tumor com tumores secundários < 0.5mL e tumores secundários > 0.5mL.
- A comparação dos valores de PSA entre os três grupos mostrou que o **grupo multifocal com lesões secundárias pequenas tinham um melhor prognóstico** que o grupo com tumor único (p = 0.019).

Discussão

- Estes achados sugerem que as lesões multifocais não influenciam negativamente os parâmetros clínicos pre-op, incluindo PSA e biópsia.
- Na verdade, a percentagem de **score de Gleason** 4-5 nas biópsias e nas peças de prostatectomia são os **factores preditores mais poderosos** da recorrência bioquimica após prostatectomia.
- A baixa frequência de detecção de tumores secundários comparativamente a nódulos únicos pode não ter impacto significativo no outcome. Assim, a identificação de uma **lesão única** pode ser o **preditor mais importante de recorrência do PSA**.

Discussão

- A deteção de tumor solitário da próstata é a indicação clínica mais importante para RM multiparamétrica.
- Neste estudo, 71.6% tinha um score de Gleason igual ou superior a 7 e 69.5% das lesões tinham >= 1 cm.
- No entanto, cerca de 19,7% das lesões do ápex não foram identificadas neste estudo, o que salienta a importânica de um follow-up dos homens com suspeita clínica de neoplasia da prostata mas sem evidência de neoplasia na RM multiparamétrica.

Limitações

- Estudo retrospectivo;
- Experiência de uma única instituição;
- Avaliação apenas dos homens submetidos a prostatectomia radical e exclusão dos homens sob vigilância e submetidos a RT. Assim, este estudo não reflecte a população de homens com neoplasia da próstata que não foram submetidos a cirurgia.
- A variabilidade intra e inter-observador não foi avaliada porque o estudo foi baseado no consenso de dois radiologistas.
- Não se realizou sobreposição directa entre as imagens de RM e os cortes histológicos.

Conclusão

- Apesar das limitações, é o primeiro estudo, segundo os autores, que avalia as caracteristicas do tumor que não são identificadas na RM multiparametrica 3-T tendo como modelo de referência uma análise histopatológica da peça cirurgica.
- É o primeiro estudo, que inclui e aprofunda a relação entre a deteção do tumor em função do grau e do tamanho, multifocalidade e localização.

Conclusão

- As lesões prostáticas não detectadas por RM tendem a ser significativamente menores, de baixo grau (Gleason score de 6), mais frequentemente lesões satélite e tendem a estar localizadas no ápex glandular.

Caso clínico

PSA = 4 ng/mL

RM da Próstata

- Observa-se alteração do sinal nas imagens ponderadas em T2 da prostata periférica, na base e no terço médio, com localização predominantemete direita mas atingindo ainda uma pequena porção à esquerda da linha média, que se atribui à lesão tumoral.
- Nas imagens ponderadas em T1, a lesão mostra hipersinal compativel com hemorragia sequelar de biópsia.
- Não há sinais evidentes de invasão capsular.

T1 axial

T2 axial

- No estudo ponderado em difusão as alterações prostáticas não têm tradução, não se visualizando áreas com baixo ADC a esse nível. A ausência de tradução no estudo em difusão está habitualmente relacionado com tumores de baixa agressividade (Gleason 6). Na próstata de transição há discretas áreas mal definidas com baixo ADC a que atribuímos a alterações de HBP.

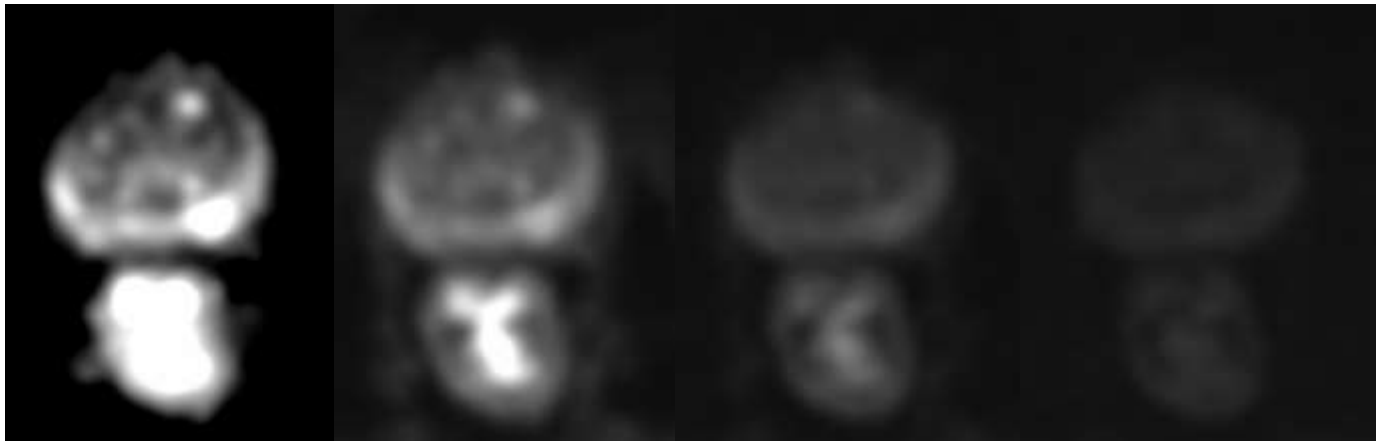

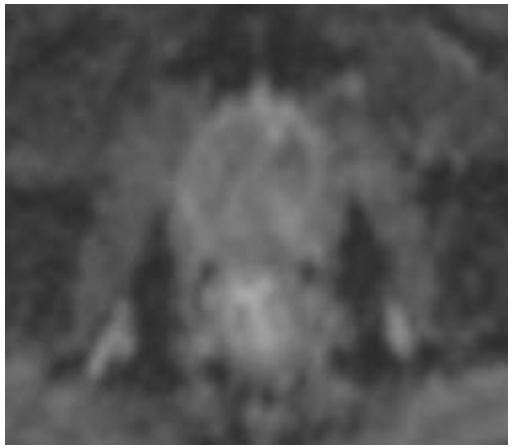

b0 b100 b500 b1000

- No estudo da perfusão, apesar de não se indentificarem áreas suspeitas no mapa, a avaliação dinâmica revela curva do tipo 3 na área da prostata referida.

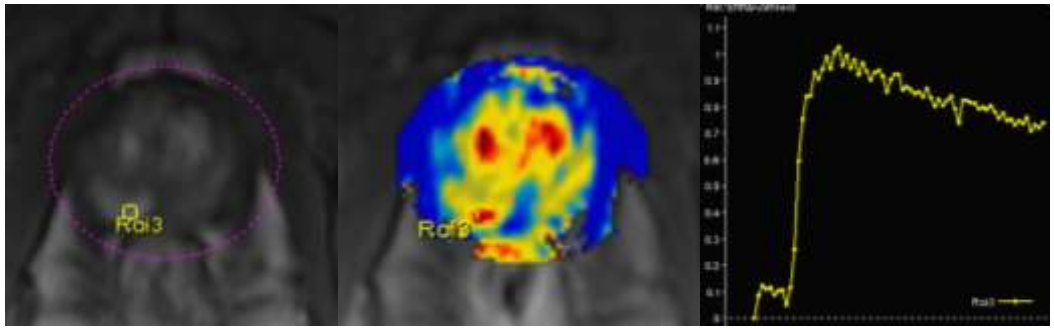

Caso clínico

Histologia da peça:

- **Neoplasia do ápex** da próstata à esquerda sob a forma de **foco de 5mm** e outra na **zona periférica posterior do lobo direito**, no andar médio sob a forma de **foco de 5mm**, ambos intraparenquimatosos, sem penetração da cápsula e sem extensão aos tecidos extracapsulares. O pleomorfismo nuclear é ligeiro, observando-se nucleolos proeminentes. Não se observa invasão perineural nem invasão vascular. Restante parênquima com glândulas do tipo hiperplásico.
- Margem cirurgica negativa.
- **Adenocarcinoma bem diferenciado bilateral da prostata, G1, grau de Gleason 6 (3 + 3). Estadiado em T2cNxMx.**

Obrigada

Resultados

- Histopatologia:
- Foram detectados 285 focos de neoplasia em 122 doentes.
- Dos 285 focos de neoplasia, 153 (53.3%) não foram identificados na RM e 132 (46.7%) foram detectados na RM.
- Das lesões não detectadas na RM 75.2% foram classificados como neoplasia de baixo grau.
- RM tem uma sensibilidade maior para neoplasias prostáticas >= 1cm do que para focos infracentimétricos (81.1% vs 18.9%, respectivamente; $p < 0.001$), para lesões com score de Gleason >=7 do que lesões com score Gleason de 6 (72.7% vs 27.3%; $p < 0.01$) e para lesões and for index lesions do que lesões satélite (80.3% vs 20.8%; $p < 0.01$).
- A RM multiparametrica 3-T mostra uma maior taxa de detecção para lesões na base e na região média comparativamente com lesões do apex (52.3% vs 22.0%, respectivamente; $p < 0.01$).

Material e métodos

- 122 doentes que realizaram RM prostática 3-T com antena endorectal foram comparados com a histopatologia da peça cirurgica após prostatectomia radical.
- Média de idade: 60.6 anos (SD 7.6 anos)
- Média de valores de PSA 7.2 ng/mL (SD, 5.9 ng/mL).
- Dados clínicos, parâmetros de RM (sequências ponderadas em T2, difusão e estudo dinâmico) e dados histopatológicos.
- Duas leituras cegas de dois radiologistas e um patologista, todos experientes em genitourinária.
- Um sistema de relatório estruturado foi elaborado para classificar as caracteristicas em RM de cada lesão.
- Análise estatística: Teste qui quadrado foi escolhido para as variáveis

Resultados

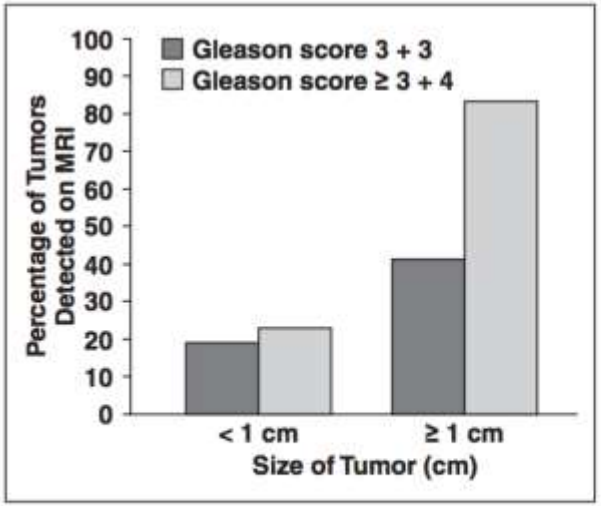

Fig. 2—Bar graph shows percentage of prostate tumors detected on MRI stratified by tumor size and by sum of Gleason scores ($p < 0.01$).

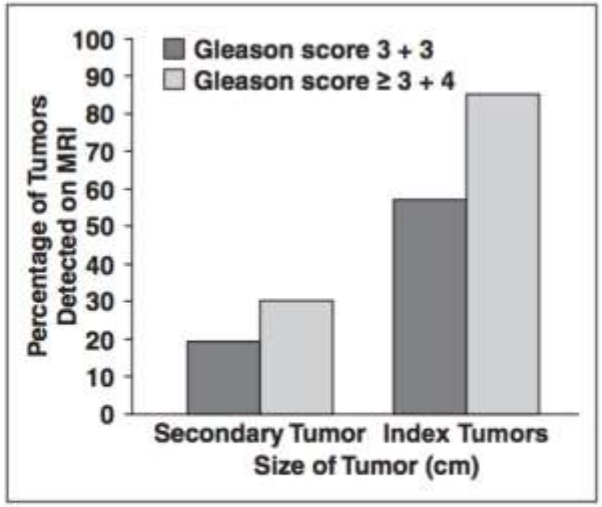

Fig. 3—Bar graph shows percentage of prostate tumors detected on MRI stratified by index tumors (vs secondary tumors) and by Gleason score ($p < 0.01$).

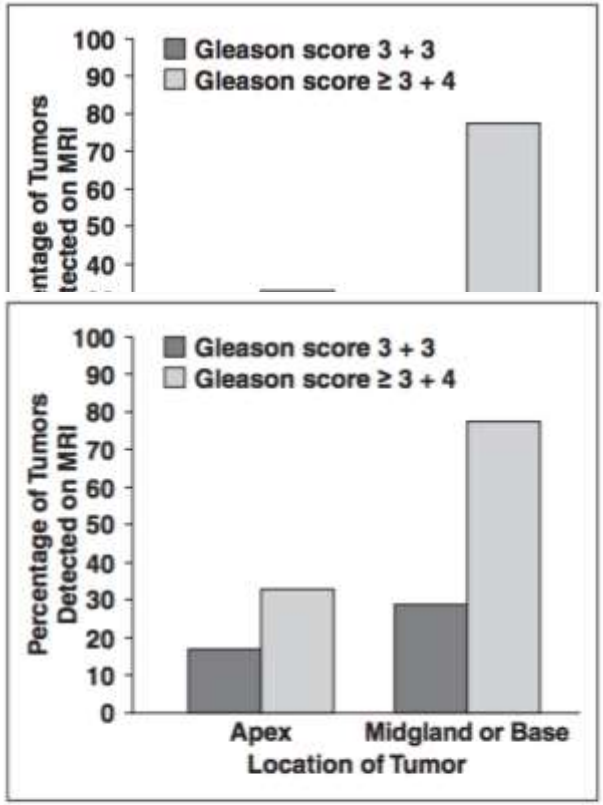

Fig. 4—Bar graph shows percentage of prostate tumors detected on MRI stratified by location and by Gleason score ($p < 0.01$).